

Kongressbericht zum 20. Curriculum Anatomie & Schmerz, vom 7. – 9. 9. 2017 in Greifswald.

Den thematischen Schwerpunkt des 20. Curriculums Anatomie und Schmerz bildeten die Gelenke der unteren Extremität. Wie in den vergangenen Jahren wurde auch das Jubiläumssymposium in bewährter Weise als Gemeinschaftsveranstaltung der Deutschen Schmerzgesellschaft e.V. (DGS), der Deutschen Gesellschaft für Anästhesiologie und Intensivmedizin (DGAI) sowie in Kooperation mit der Ärztekammer Mecklenburg-Vorpommern durchgeführt. Insbesondere Hüft- und Kniegelenke sowie obere und untere Sprunggelenke mit den zugehörigen Bandstrukturen, Muskeln und Gefäßnervenstraßen wurden im Präpariersaal studiert. In Vorträgen wurden die anatomischen Prinzipien von Gelenken, Schmerzphänomene der unteren Extremität, die Epidemiologie von Gelenkerkrankungen/Gelenkschmerzen, operative Interventionen an Hüfte/Kniegelenk versus Gelenkersatz sowie schmerztherapeutische Fragestellungen zum Fuß eingehend behandelt. Seminaristische Veranstaltungen beinhalteten funktionelle Untersuchungstechniken der Gelenke der unteren Extremität unter Kenntnis von Referenzpunkten sowie die Darstellung von Injektionstechniken an die Gelenke der unteren Extremität. Weitere Seminare boten die Möglichkeit, Musiktherapie in der Schmerz- und Palliativmedizin, den Zusammenhang zwischen Leberstörungen und Gelenkdysfunktion, die Anwendung von Counterstrain oder post-isometrischer Relaxation (PIR) bei Gelenken der unteren Extremität sowie das Neueste aus der medikamentösen Schmerztherapie kennen zu lernen. Interdisziplinäre Vorträge am Samstag informierten über Medikamente bzw. neue Behandlungsoptionen in der Onkologie, die Wirksamkeit der Akupunktur bei Schmerzen sowie über den aktuellen Stand zur medikamentösen Verwendung von Cannabis.

Die Prinzipien bzw. die Unterschiede von Hüft-, Knie und Sprunggelenken erklärte Karlhans Endlich (Greifswald). Auffällig ist, dass Hüft- und Kniegelenke weitaus häufiger an Arthrosen erkranken als Sprunggelenke. Gründe hierfür sind vermutlich die mechanischen Belastungen, die nach biomechanischen Untersuchungen im Hüft- und Kniegelenk um ein vielfaches stärker sind als in den Sprunggelenken (hier sind Arthrosen in den meisten Fällen mit Traumata assoziiert). Das Hüftgelenk ist ein Nussgelenk (mehr als die Hälfte des Hüftkopfes wird von der Gelenkpfanne umgeben) und besitzt eine straffe aber lange, den Oberschenkelhals umfassende Gelenkkapsel (Abb. 1). Bei einer Fraktur des Femurkopfes/halses kommt es zur Schädigung der heranführenden Blutgefäße (die z.T. durch die Kapsel verlaufen) mit nachfolgendem Knochenuntergang. Die 3 Bänder des Hüftgelenks (Lig. ilio-, ischio- und pubofemorale) umgeben den Femurkopf. Sie werden durch einen Bandring (Zona orbicularis) zusammengehalten und ermöglichen am ehesten die Anteversion des Oberschenkels, wohingegen die Retroversion stark gehemmt wird (Abb. 1). Im Einbeinstand lastet das 3 - 5-fache des Körpergewichts auf Femurkopf bzw. Gelenkpfanne. Das Kniegelenk ist ein Drehscharniergelenk (Rotation nur bei gebeugten Knie möglich) und wird durch die Menisken in Teilgelenke zerlegt (menisocofemoral/menisotibial). Bei Rotation und Streckung verschieben sich die Menisken auf dem Tibiaplateau. Da das Kniegelenk keine knöchernen Führung aufweist, wird es durch starke Bänder gesichert (Abb. 2). Die Kollateralbänder sind bei Extension gespannt und verhindern die Abduktion/Adduktion der Tibia. Bei jeder Stellung des Kniegelenks sind Anteile der Kreuzbänder gespannt. Ebenso wie im Hüftgelenk ist die mechanische Belastung enorm. So hat die Verwendung von Endoprothesen mit Kraftsensor und Sender ergeben, dass im Einbeinstand jedes Kniegelenk mit 100% des Körpergewichtes belastet wird und beim Treppenherabsteigen die Belastung auf das 3,5-fache ansteigt (Bergmann G et al. Loads acting on orthopaedic implants. Measurements and practical applications. Orthopäde. 2007;36(3):195-6, 198-200, 202-4; Damm et al. Comparison of in vivo measured loads in knee, hip and spinal implants during level walking. J. Biomech. 2017;51:128-132).

Oberes und unteres Sprunggelenk (OSG/USG) bilden eine funktionelle Einheit. Während das OSG zwischen Talus und Malleolengabel ein Scharniergelenk darstellt, artikulieren im USG Talus,

Calcaneus und Os naviculare (Abb. 2). Im USG werden zwei Gelenkkammern unterschieden, die durch das Lig talocalcaneum interosseum getrennt sind (hintere Kammer: Art. subtalaris, vordere Kammer: Art. talocalcaneonavicularis, mit Pfannenband als wichtige Erweiterung der Gelenkpfanne). Das USG stellt ein Zapfengelenk mit einem Freiheitsgrad der Eversion/Inversion dar. Der Talus ist frei von Muskelsprüngen und -ansätzen. Die Kopplung des OSG mit dem USG über den Talus wird oft mit einem Kardangelenkgelungen verglichen.

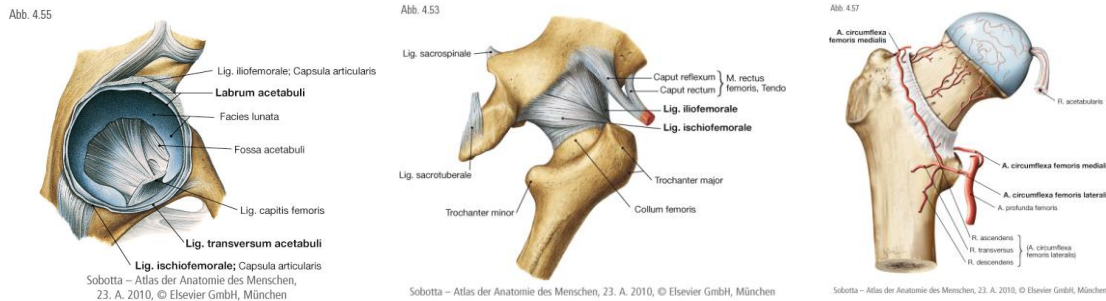


Abb. 1: Gelenkpfanne des Hüftgelenks mit Labrum acetabuli, Lig. transversum acetabuli, Lig. capitis femoris und Facies lunata (links), Gelenkkapsel mit Lig. ilio- und ischiofemorale (Mitte, von dorsal), Blutgefäßversorgung des Hüftkopfes aus der A. profunda femoris sowie der A. obturatoria (R. acetabularis, rechts) (Aus: Paulsen, Waschke, Sobotta Atlas der Anatomie des Menschen, 23. Auflage 2010 © Elsevier GmbH, Urban & Fischer, München, mit freundlicher Genehmigung des Verlages).

Schmerztherapeutische Fragestellungen mit Hinblick auf die untere Extremität wurden von Jürgen Giebel (Greifswald) behandelt. Schmerzphänomene der unteren Extremität sind weitverbreitet und können ihre Ursachen in Gelenken, Bandstrukturen, Faszien, Periost, Knochen und auch Muskeln/Muskelketten haben. Bei allen anamnestischen Erhebungen müssen klinische Zeichen einer intravaskulären Drucksteigerung sowie manifeste neurologische Pathologien oder andere schwerwiegende Erkrankungen (z.B. Tumoren des Knochens) ausgeschlossen werden.

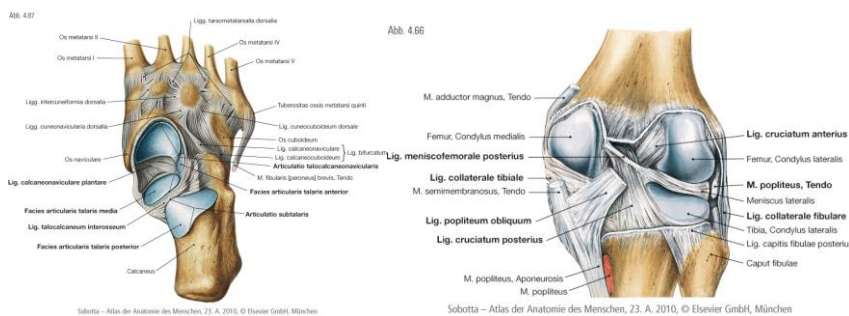


Abb. 2. Unteres Sprunggelenk und Kniegelenk. (Aus: Paulsen, Waschke, Sobotta Atlas der Anatomie des Menschen, 23. Auflage 2010 © Elsevier GmbH, Urban & Fischer, München, mit freundlicher Genehmigung des Verlages).

Die funktionell-anatomische Befunderhebung umfasst Muskeln (M. psoas major, M. piriformis, Mm. glutei, Mm. adductores, etc.), fasziale Strukturen (Lig. inguinale, Lacuna vasorum/musculorum, Perineum, Fascia thoracolumbalis), N. subcostalis, Nerven des Plexus lumbosacralis (Abb. 3, N. cutaneus femoris lateralis, N. obturatorius, N. ilioinguinalis, etc.), Gelenke/knöchernen Strukturen (Symphyse, Hüft-, Kniegelenk, tibiofibularer Übergang, unteres Sprunggelenk, Os ilium) sowie die inneren Organe (Prostata, Ovar/Uterus, Caecum und Leber).

Schmerzen in der unteren Extremität können auch durch Erkrankungen der Wirbelsäule (Knochen, Bänder, Faszien, Muskeln) entstehen. Diese pseudoradikulären oder übertragenen Schmerzen entstehen durch Konvergenz afferenter Nervenfasern auf Rückenmarksebene. Nozizeptoren in Fa-

cettengelenken, Bandscheiben, etc. projizieren über den Ramus dorsalis in die Rückenmarkssegmente der unteren Wirbelsäule. Diese erhalten gleichzeitig Afferenzen über die Rami ventrales der Spinalnerven, die z.B. die vordere Oberschenkelmuskulatur, Adduktoren und den Großteil der Haut der Oberschenkelvorderseite versorgen (N. femoralis) und des medialen Unterschenkels (N. saphenus, Endast des N. femoralis). Die Konvergenz dieser Fasern soll für die Fehllokalisation der eigentlichen Läsionsstelle verantwortlich sein.

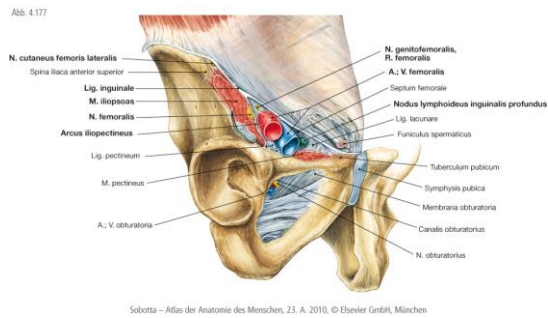
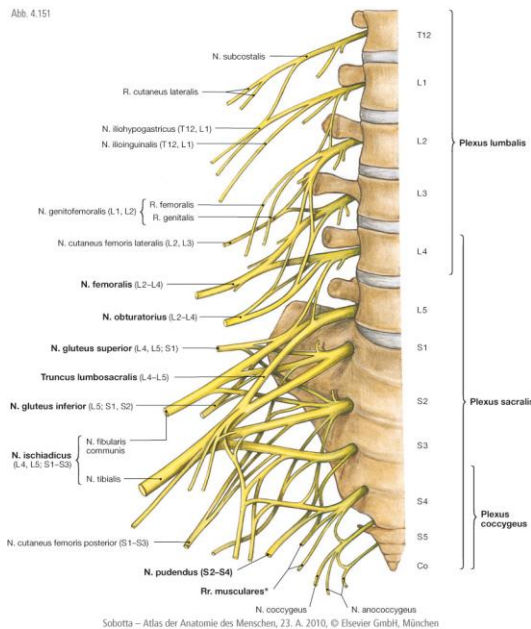


Abb. 3. Plexus lumbosacralis (gebildet von den Rami ventrales der Spinalnerven Th12 – S4) und Inguinalregion. Unterhalb des Leistenbandes befinden sich die Lacuna vasorum (A./V. femoralis, R. femoralis des N. genitofemoralis) und Lacuna musculorum (M. iliopsoas, N. cutaneus femoris lateralis). (Aus: Paulsen, Waschke, Sobotta Atlas der Anatomie des Menschen, 23. Auflage 2010 © Elsevier GmbH, Urban & Fischer, München, mit freundlicher Genehmigung des Verlages).

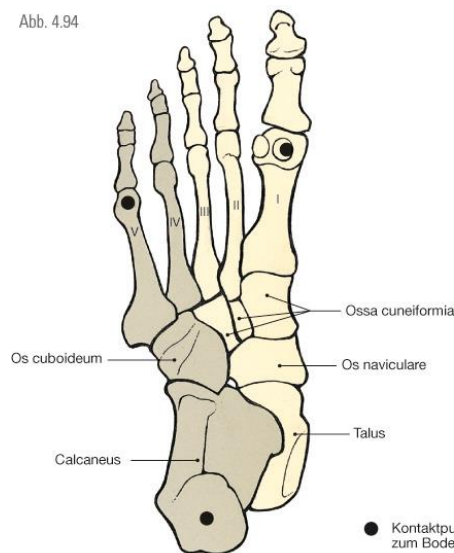
Thomas Kohlmann (Greifswald) präsentierte epidemiologische Daten zur Osteoarthritis von Hüfte und Knie. Osteoarthritis ist gekennzeichnet durch Entzündung und massive strukturelle Veränderung des Gelenks, was zu Schmerzen und Bewegungseinschränkungen führt. Als Risikofaktoren für Osteoarthrosen des Kniegelenks gelten Übergewicht, Knieverletzungen, Geschlecht (weiblich!), Alter sowie Arthrosen in den kleinen Gelenken der Hand (Heberden-Arthrose, eine idiopathische Arthrose der Fingerendgelenke mit Bildung von Heberden-Knoten, benannt nach dem Londoner Arzt William Heberden). Während chronischer Bierkonsum einen weiteren Risikofaktor darstellt und der Genuss von Wein eher protektiv ist, scheint Tabakrauchen nicht mit einem erhöhten Risiko für Kniegelenkarthrosen assoziiert zu sein. Jährlich erhalten (in Deutschland) durchschnittlich 130 von 100.000 Einwohnern ein neues Kniegelenk. Allerdings ist die Häufigkeit von Region zu Region sehr unterschiedlich. Beispielsweise erhielten 2011 im bayerischen Landkreis Neustadt an der Aisch 214 von 100.000 Einwohnern eine Totalendoprothese (TEP). Die Zahl der Knie-TEPs war somit dreimal höher als im brandenburgischen Frankfurt/Oder (73 Knie-TEPs/100.000). Des Weiteren scheinen Arthroscopien (Gelenkspiegelungen) die Zahl der Kniegelenkersatz-Operationen nicht zu verringern, da in Regionen, in denen vergleichsweise viele Arthroscopien durchgeführt werden, auch viele künstliche Kniegelenke eingesetzt wurden („Faktencheck Gesundheit“ 2015, Bertelsmann-Stiftung; <http://faktencheck-gesundheit.de/de/faktenchecks/knieoperation/ergebnis-ueberblick/>). Die Osteoarthritis der Hüfte ist seltener als die des Knies. Männer und Frauen scheinen das gleiche Risiko zu haben, was mit zunehmendem Alter ansteigt. Die höchste Prävalenz findet sich in Nordamerika (Personen mit hohem Einkommen) gefolgt von Lateinamerika. Die geringste Prävalenz zeigt sich in Ostasien sowie dem mittleren Osten (Cross et al. 2014, Ann Rheum Dis. 2014;73(7):1323-30).

Hagen Jähnich (Kent) stellte operative Interventionen an Hüfte und Knie sowie Indikationen für den Gelenkersatz vor. Schmerzen im Hüft- und Kniebereich sind die häufigsten Gründe, mit de-

nen ein Patient beim Orthopäden vorstellig wird. Die dahinterliegenden Diagnosen sind oft altersspezifisch. Während Verletzungen häufiger in jüngeren Altersgruppen auftreten, sind degenerative Veränderungen typisch für ältere Patienten. Aus dem seit 2003 in England geführten Endoprothesenregister geht hervor, dass bis heute (allein in England) ca. 2,1 Mill. TEPs eingesetzt wurden. Als Kriterium für eine „gute“ Endoprothese gilt, dass sie schmerzfrei, belastbar, infektionsfrei und kostengünstig ist. Probleme bestehen in der Luxation sowie der Infektion von Endoprothesen. Hüftgelenksarthroskopien sind möglich und werden auch durchgeführt, erfordern aber einen starken Zug auf den Bandapparat, wobei die Ergebnisse unterschiedlich bewertet werden.

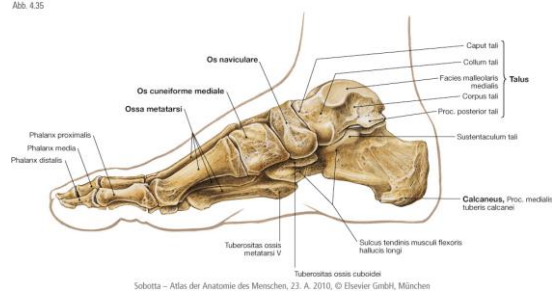
Thomas Koppe und Jörn Lange (Greifswald) sprachen über die schmerztherapeutischen Fragestellungen zum Fuß aus anatomischer und chirurgischer Sicht. Die typischen Fußwölbungen beim Menschen (Quer- und Längsgewölbe) sollen gewährleisten, dass der Fuß beim Gehen elastisch und weich aufgesetzt wird (Stoßdämpferfunktion)(Abb. 4). Bis heute scheint das komplexe Zusammenwirken der verschiedenen Gelenke des Fußes (inklusive Muskeln und Bänder) nicht vollständig verstanden zu sein. Davon zeugen auch die unterschiedlichen Fußmodelle der Biomechanik (z.B. Schlussteinmodell, Dreipunkt-Auflage-Modell, Lamina pedis, Dachstuhlmodell). Der Fuß besteht aus 28 Knochen. Kliniker bezeichnen Talus und Kalkaneus als Rückfuß, die übrigen Fußwurzelknochen (Os naviculare, Os cuboideum sowie Ossa cuneiformia) als Mittelfuß und die Mittelfußknochen zusammen mit den Zehenknochen als Vorfuß. Bänder und Muskeln der Fußsohle lassen sich von plantar nach dorsal in vier Schichten unterteilen: 1) Plantaraponeurose, 2) extrinsische Fußmuskeln, 3) intrinsische Fußmuskeln und 4) tiefe Bänder (Lig. plantare longum). Bevor operative Maßnahmen am Fuß durchgeführt werden, sollte -soweit möglich- eine konservative Behandlung erfolgen. Eine Hallux valgus-Op umfasst beispielsweise eine Osteotomie sowie eine Durchtrennung des M. adductor hallucis (Caput transversum). Die Heilungsdauer nach diesem Eingriff beträgt mindestens 69 Tage und verlängert sich mit zunehmendem Alter, bei systemischen Erkrankungen wie Diabetes oder Bluthochdruck und auch bei chronischem Tabakrauchen (129 Tage).

Abb. 4.94



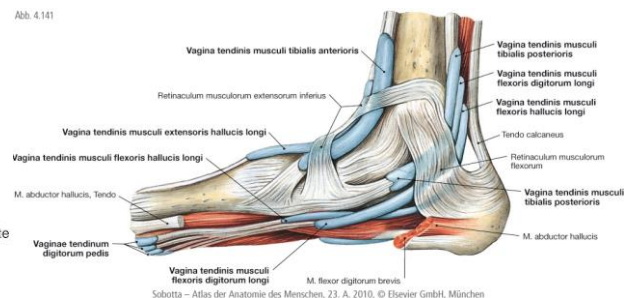
Sobotta – Atlas der Anatomie des Menschen, 23. A. 2010, © Elsevier GmbH, München

Abb. 4.35



Sobotta – Atlas der Anatomie des Menschen, 23. A. 2010, © Elsevier GmbH, München

Abb. 4.141



Sobotta – Atlas der Anatomie des Menschen, 23. A. 2010, © Elsevier GmbH, München

Abb. 4. Dreipunktmodell des Fußes. Die am stärksten belasteten Strukturen sind die Ferse sowie Groß- und Kleinzehenballen (links). Längs- und Quergewölbe des Fußskeletts sowie das Gewölbe unterstützende Sehnen (Flexoren, deren Sehnen im Tarsaltunnel verlaufen; M. tibialis post., M. flexor digitorum longus und M. flexor hallucis longus). (Aus: Paulsen, Waschke, Sobotta Atlas der Anatomie des Menschen, 23. Auflage 2010 © Elsevier GmbH, Urban & Fischer, München, mit freundlicher Genehmigung des Verlages).

Über neue Medikamente und Behandlungsoptionen in der Onkologie referierte Carsten Hirt (Greifswald). Schmerzen stellen in der Onkologie ein großes Problem dar. So zeigte eine Studie, dass ca. zwei Drittel der 3000 Patienten mit Mamma-, Bronchial-, Kolon- oder Prostatakarzinomen Schmerzen aufweisen, wobei ein Drittel dieser Patienten keine adäquate Schmerztherapie bekommt. Der Stellenwert der medikamentösen Schmerz-/Tumorthherapie ist abhängig vom Symptom, der Prognose sowie der Histologie. Eine gute onkologische Therapie ist immer interdisziplinär (Radiologie, Strahlentherapie, Pathologie, Hämatologie-Onkologie).

Oft ist die Bestrahlung sehr gut analgetisch wirksam. Bei osseären Erkrankungen können Bisphosphonate oder RANKL-Inhibitoren gegeben werden. Während Bisphosphonate bei Nierendysfunktion kontraindiziert sind, ist die Verwendung von RANKL-Inhibitoren unabhängig von der Nierenfunktion. Beim NSCLC (Non small cell lung cancer) können Tyrosinkinaseinhibitoren oder Checkpoint Inhibitoren wirksam sein, die das Immunsystem aktivieren (z.B. Nivolumab, monoklonaler Antikörper, der an den PD-1-Rezeptor auf T-Zellen bindet und so das Immunsystem stimuliert). Die Häufigkeit osseärer Metastasen beträgt 73% bei Mamma-Ca, 68% bei Prostata-Ca, 42% bei Schilddrüsentumoren, 35% bei Lungentumoren und 5% bei Tumoren des Gastrointestinaltraktes. Es ist zu konstatieren, dass sich der Anteil der Patienten, die mit neuen Medikamenten behandelt werden, stetig steiget. Die Prognose bei Myelom-Patienten zeigt verbesserte Überlebenschancen. Allerdings sind die Kosten für Tumorbehandlungen enorm gestiegen: Während sie pro Patient/Monat im Jahr 2000 bei 3263 US\$ lagen, betragen sie 14656 US\$ im Jahr 2014. Es wurde darauf hingewiesen, dass aufgrund der modernen Behandlungsmethoden einige Krebserkrankungen chronisch verlaufen können.

Taras Usichenko (Greifswald) stellte die Wirkungsweise und Anwendungsgebiete der Akupunktur vor. Akupunktur ist eine Form der Reflextherapie, die immer noch mit Vorurteilen gegenüber der Pharmakotherapie behaftet ist. Dennoch kann sie zur Behandlung akuter und chronischer Schmerzen eingesetzt werden. Die Akupunkturpunkte, die bestimmte Abschnitte der Meridiane darstellen, weisen morphofunktionelle Besonderheiten auf, insofern, als dass sie mehr sensible Fasern, mehr Mastzellen und einen erhöhten Hautwiderstand aufweisen. Insgesamt fünf Metaanalysen (z.B. Wu MS et al. PLoS One. 2016;9:11; Cho YH et al. Pain Pract. 2015;15:279-91) zeigen, dass Akupunktur postoperative Schmerzen reduziert, zu einem verringerten Gebrauch von Analgetika und somit einer Reduktion der Analgetika-induzierten Nebenwirkungen führt und die Zufriedenheit der Patienten verbessert. Als besonders effizient erweist sich die Ohrakupunktur, was auf der vielfältigen Innervation des äußeren Ohres über Äste des N. vagus, N. trigeminus sowie des N. auricularis magnus (Plexus cervicalis) zurückzuführen sein dürfte. Akademisch bewiesen ist, dass eine Verum-Akupunktur bei Spannungskopfschmerzen, Rückenschmerzen und Gonarthrose wirksamer ist als „Sham-Akupunktur“ (bei Sham-Akupunktur wird das Gewebe in Akupunkturpunktnähe aber nicht wie bei Verum am Akupunkturpunkt selbst verletzt und bei Placebo-Behandlung kommt es nicht zur Gewebsverletzung). Bei Migräne dagegen ist Verum nicht besser als „Sham“. Allerdings scheint es dennoch besser als Pharmaka zu sein und wird für die Prävention empfohlen. Weiter wissenschaftlich untersucht ist die Indikation der Akupunktur bei Übelkeit in der Schwangerschaft und bei postoperativer Übelkeit und Erbrechen (PONV). In diesem Zusammenhang ist darauf hinzuweisen, dass in den USA der Verbrauch von Opioiden stark angestiegen ist (von 1999 bis 2010 hat sich die Verschreibung von Opioiden in den USA mehr als vervierfacht) und folglich eine erhöhte Todesrate durch Überdosierung beobachtet wurde. So sollen ca. 16.000 Todesfälle mit einer Überdosierung von Opioiden nur im Jahr 2010 assoziiert sein (im Vergleich: Heroinüberdosis ca. 3000 Todesfälle). Bedenklich erscheint auch, dass die Todesrate durch Fentanyl um 540% in 3 Jahren angestiegen ist (Volkow et al., N Engl J Med. 2014;29;370(22):2063-6). Bezeichnenderweise schreibt die New York Times am 2. September 2017 von einer Opioidepidemie Sehr interessant sind neue Untersuchungen, die zeigen, dass sich durch Einnahme von Opioiden die

Schmerzmatrix im ZNS verändert. So wurde nach chronischer Opiodeinnahme der Rückgang grauer Substanz sowie eine Atrophie im limbischen System beobachtet. Eine Placebo-kontrollierte Studie zeigt, dass eine tägliche Gabe von 70 mg Morphin (über einen Monat) bei chronischen Rückenschmerzen zu einer „Auflösung“ der Amygdala führt und mit einem Unglücksgefühl verbunden ist. Glücklicherweise ist dieser Effekt reversibel (zumindest nach der untersuchten Einnahmezeit).

Über den neusten Stand zur Cannabis-Verschreibung und die Kontroverse darüber ob die Cannabinoide (bzw. THC, Tetrahydrocannabinol) Fluch oder Segen in der Schmerzmedizin darstellen, informierte Joachim Nadstawek (Bonn). Allgemein ist festzustellen, dass sowohl die Datenlage (es liegen keine doppelt-blind-randomisierten Studien vor) als auch die Verfahren zur Beantragung sehr schlecht sind, wie an mehreren Fallbeispielen verdeutlicht wurde. Herr Nadstawek berichtete in diesem Zusammenhang über einen Patient mit chronischer Schmerzkrankung nach Nierentransplantation, der mit Fentanyl, Restex, Bisoprolol, Domperidon u.a. behandelt und auf Pallodon und Fluoxetin umgestellt wurde, worauf hin kein Erfolg zu verzeichnen war. Obwohl sich die Symptomatik mit THC signifikant verbesserte, lehnte die Krankenkasse die Verschreibung dieser Substanz ab. Um THC genehmigt zu bekommen, müssen alle vorherigen Medikamente mit Einnahmebeginn, Einnahmedauer, -dosierung und -ende aufgelistet werden. Außerdem wird nachgefragt, ob die Nebenwirkungen dem Hersteller gemeldet wurden. Obwohl wie bereits erwähnt, die Datenlage sehr spärlich ist, verlangen einige Krankenkassen auch Phase 2-Studien. Weitere Ablehnungsgründe sind Herzschwäche, Fehlen von Schmerztagebüchern (wobei das Führen von Schmerztagebüchern aus ärztlich-psychologischer Sicht eher kontraindiziert ist), nicht vollständige Unterlagen und dass einige Patienten nicht konventionell atherapiert sind. Eine Metaanalyse (Petzke et al. 2015, Opioids in chronic low back pain. Schmerz 2015;29(1):60-72) zeigt, dass die Nebenwirkungen von THC sehr gering sind. Obwohl THC bei optimaler Dosierung (Dosis muss durch Titration bestimmt werden) bei vielen Patienten eine sehr gute Alternative zur „konventionellen“ Schmerzbehandlung darstellt, sind die Verordnungszahlen relativ gering: So wurden in Deutschland im letzten Jahr von 412 Anträgen nur 128 bewilligt, wobei interessanterweise die wenigsten Anträge in Bayern abgelehnt wurden.

Das 21. Curriculum Anatomie und Schmerz wird vom 6. - 8. September 2018 in Greifswald stattfinden.

Prof. Dr. Jürgen Giebel¹, Dr. Uwe Preuße², Prof. Dr. Thomas Koppe¹

¹Institut für Anatomie und Zellbiologie

Universitätsmedizin Greifswald

Friedrich-Loeffler-Str. 23c

17487 Greifswald

E-Mail: giebel@uni-greifswald.de

E-Mail: thokoppe@uni-greifswald.de

²Medizentrum Essen Borbeck

Gemeinschaftspraxis Drs. Preuße/Sanuri/Schaefer

Hülsmannstr. 6

45355 Essen